MICROTIA:
LA RICOSTRUZIONE DEL PADIGLIONE AURICOLARE

Marilena Anghinoni, Camille Bailleul

INTRODUZIONE

L'orecchio esterno ha un ruolo importante nell'estetica e nell'armonia del volto, in quanto è posto a circondare ai lati il viso in posizione simmetrica.
Qualsiasi malformazione congenita, anche le forme minori, puo' talora essere vissuta dal punto di vista psicologico come problematica; in particolare nelle forme maggiori (assenza del padiglione) notevoli sono le implicazioni psicologiche, in primis dei genitori e poi crescendo dei piccoli pazienti che si trovano esposti allo sguardo dei coetanei e possono venirne condizionati nella vita di relazione. Una caratteristica che si puo' osservare spesso nei bambini affetti da microtia ad esempio è il fatto di portare sempre i capelli lunghi per coprire la malformazione; nelle bambine in particolare si nota l'esigenza di non raccogliere mai i capelli, non usare cerchietti, non andare in piscina, magari non iscriversi a corsi di danza pur di nascondere la propria "diversità". Un altro problema puo' essere la difficoltà a tenere gli occhiali in posizione corretta e quindi essere obbligati a degli "escamotage" per sopperire o ancora, in taluni casi, ad avere difficoltà a portare la protesi acustica.
A nostro avviso nullo di tutto ciò va trascurato e dal recupero anche psicologico dei pazienti dipende il successo della correzione chirurgia.

Queste pagine hanno come scopo di rispondere alle più frequente domande che si pongono i pazienti affetti da malformazione del padiglione auricolare ed i loro genitori.

COS'E' LA MICROTIA?

La microtia è definita come **una malformazione congenita** a diverso grado di severità dell'orecchio esterno e medio. Essa si caratterizza per la presenza di abbozzi cartilaginei disorganizzati e da mal posizionamento del lobo auricolare, sino alla totale assenza di ogni dettaglio riconoscibile (anotia).
Si determina per difetti embriogenetici, è per lo più monolaterale (70%) ed ha eziologia variabile, spesso misconosciuta.
La microtia può essere isolata nel contesto di un volto normale, ma spesso è associata a quadri malformativi più complessi, in cui oltre all'orecchio puo' essere coinvolta la mandibola o l'intero scheletro facciale ed i tessuti molli del viso (muscoli, tegumenti, nervi). Le forme più comuni associate a microtia sono le sindromi del I e II arco branchiale di cui le più frequenti sono la microsomia emifacciale-sindrome di Goldenhar e la sindrome di Franceschetti.
E' chiaro che in questi casi sarà da prevedere una correzione globale della malformazione, a cui abbiamo dedicato un appronfondimento a parte.

I. ANATOMIA DELL'ORECCHIO

Il padiglione auricolare è costituito da uno scheletro fibrocartilagineo elastico, rivestito da cute e presenta caratteristici rilievi e numerose depressioni. La maggiore di queste, la *conca*, è posta circa al centro del padiglione e si continua direttamente nel meato acustico esterno (fig.1).

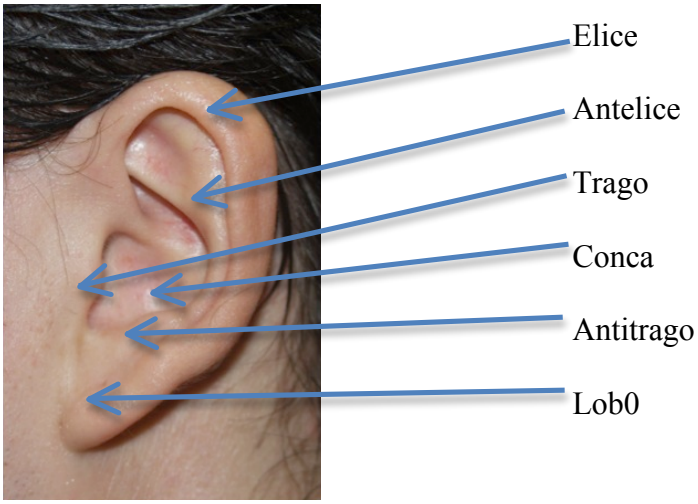

Fig.1: Anatomia dell' orecchio esterno.

L'*elice* è il più periferico dei rilievi del padiglione.
L'*antelice* è un rilievo situato tra la conca e l'elice.
Il *lobo* dell'orecchio è la plica cutanea priva di cartilagine, che si trova nella parte inferiore del padiglione auricolare.
Il *trago* è il rilievo posto anteriormente al meato acustico esterno
Il solco *cefaloauricolare o retroauricolare* divide la superfice laterale della testa dalla parte libera del padiglione.

II. EMBRIOLOGIA DELL' ORECCHIO

Per comprendere i motivi che sono alla base delle malformazioni congenite e del perché assumano una determinata morfologia, è opportuno conoscere e capire lo sviluppo embrionale dell'orecchio.
Lo sviluppo della testa e del collo ha origine tra la quarta e la quinta settimana di sviluppo embrionale dagli *archi branchiali,* che sono formati da accumuli di tessuto mesenchimale e separati dai solchi branchiali e da *tasche faringee*.
Ciascuno di questi archi branchiali, oltre al mesenchima locale, è formato da un asse di tessuto mesodermico ricoperto esternamente da uno strato ectodermico e internamente da epitelio di origine endodermica.
Nell'adulto, l'orecchio rappresenta una unica entità anatomica che serve tanto all'udito quanto all'equilibrio. Nell'embrione tuttavia le tre parte dell'orecchio si sviluppano in modo distinto:

1. l'orecchio esterno si sviluppa dalla porzione dorsale del primo solco branchiale e dai sei rigonfiamenti mesenchimali circostanti;

2. l'orecchio medio origina dalla prima tasca branchiale;
3. l'orecchio interno deriva dalla vescicola ottica ectodermica.

Il padiglione si sviluppa quindi da alcune proliferazioni mesenchimali situate alle estremità dorsali del primo e secondo arco branchiale e circonda il primo solco branchiale. Questi rigonfiamenti, detti tubercoli auricolari ectomesodermici (tubercoli di His), in numero di tre su ciascun lato del meato uditivo esterno compaiono durante la sesta settimana di sviluppo. I tubercoli si fondono e gradualmente si trasformano nel padiglione definitivo (fig 2).

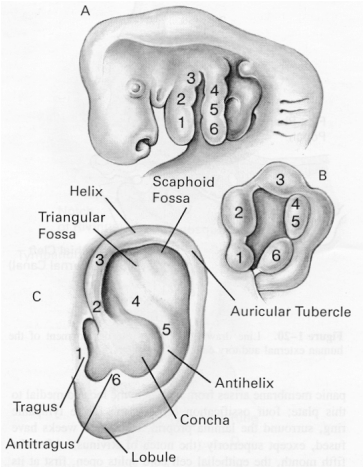

Fig.2: Embriologia dell'orecchio esterno.
A: Formazione dei sei tubercoli di His in un embrione di quaranta giorni.
B: Formazione dei tubercoli alla 6° settimana di gestazione.
C: Derivazioni dei tubercoli nell'orecchio adulto.

Di tali tubercoli, tre sono anteriori e appartengono al primo arco branchiale, tre sono posteriori e appartengono invece all'arco ioideo (secondo arco). Dai tre tubercoli anteriori si formano il trago e l'elice; l'elice allungandosi in dietro e in basso, finisce con l'abbracciare i tre tubercoli posteriori, destinati a formare l'antelice e l'antitrago.
Il padiglione auricolare risulta ben conformato già al quarto mese di vita intrauterina e nello stesso periodo migra cefalicamente, fino a raggiungere la sua posizione definitiva.
Il lobo si differenzia invece nella seconda metà della vita fetale.
In base allo stadio di sviluppo in cui colpisce la noxa patogena possiamo trovare diversi quadri malformativi.

III. DEFINIZIONE ED EPIDEMIOLOGIA DELLE MICROTIE

Le malformazioni del padiglione auricolare sono numerose (in letteratura ne sono state descritte circa sessanta tre) e si presentano con una grande varietà di quadri clinici.
Esse possono interessare parzialmente o in toto il padiglione.
La malformazione classica è **la microtia**, ossia il mancato sviluppo del padiglione auricolare. Si caratterizza, quando è di tipo lobare, per la presenza di abbozzi cartilaginei disorganizzati e dal mal posizionamento del lobo auricolare, sino alla totale assenza di ogni rilievo (**anotia**). Invece, se la microtia è di tipo concale, è caratterizzata da presenza di diversi strutture riconoscibili come la conca, il tragus, l'antitragus e l'antelice.
L'assenza del meato uditivo esterno stabilisce un grado di severità maggiore all'anomalia suddetta.
Essa può essere una malformazione isolata nel contesto di un volto normale (microtia semplice o isolata), ma spesso si associa ad altre malformazioni a carico delle strutture che

derivano del I e II arco branchiale. Si vengono cosi a configurare sindromi che presentano diverse anomalie facciali, associate a gradi diversi di malformazione del padiglione auricolare.
EPIDEMIOLOGIA: le malformazioni dell'orecchio insorgono nella popolazione con una frequenza approssimativamente di 11 casi per 1000 nati vivi (1,1%), secondo lo studio di Melnick e Myranthopoulus. Le anomalie più gravi come la microtia, sia isolata che associata ad altre malformazioni, si presentano nella popolazione generale solitamente in forma monolaterale (70%), e con una frequenza pari a 3 casi su 10000 nati vivi. Questa frequenza aumenta in alcune popolazione come gli indiani Navajo (1 caso su 900 nati) e nella popolazione giapponese (1 caso su 4000), con sempre una prevalenza del sesso maschile e dell'orecchio destro.

IV. CLASSIFICAZIONE DELLE MICROTIE

Un sistema di classificazione comunemente adottato e peraltro seguito presso la nostra Unità Operativa è quello proposto da Nagata nel 1992, che suddivide le microtie in "lobule type" e in "concha type".
Il "concha type" è ulteriormente diviso in "small type" e "large type" in funzione dello sviluppo della conca (fig.3).

Lobule type | Small Concha type | Large concha type | Anotia

Fig. 3 : Classificazione delle Microtie secondo Nagata

-Lobule type: questo disordine è rappresentato dalla totale assenza della parte superiore del padiglione, della conca, del meato acustico esterno e del trago; permane il lobo in posizione verticale.
- Concha type: in questa forma sono presenti se pur con diversi grado di sviluppo il lobulo, la conca, il meato acustico esterno, il trago e l'incisura intertragica. Le sotto classi sono "small concha type", le cui caratteristiche coesistono con quelle del "concha type" ma la conca appare di ridotte dimensioni., e infine il "large concha type".
Françoise Firmin invece nel 2001 sviluppò una classificazione basata sulle vie d'accesso chirurgiche scelte in funzione della malformazione auricolare:
- Tipo I: plastica a Z, con transposizione del lobo, nelle forme lobare.

- Tipo II: incisione trasversale nelle forma concale.
- Tipo III: semplice incisione in casi estremi; sia per orecchio deformato ma di dimensione quasi normale, sia per anotia.

Questo tipo di classificazione è ovviamente piu' tecnica che clinica.

CENNI STORICI

La ricostruzione del padiglione auricolare ha sempre rappresentato un capitolo di difficile soluzione per il chirurgo. Tale chirurgia è resa difficoltosa dalla complessità architettonica del padiglione auricolare e dalla estrema varietà dei quadri clinici. Il materiale più idoneo alla ricostruzione si è rivelato essere la cartilagine autologa costale. L'utilizzo di tale materiale fu introdotto nel 1959 da R.C. Tanzer e quindi elaborato negli anni successivi soprattutto da B. Brent (1974), S. Nagata (1987) e F. Firmin (1998), i quali hanno proposto le tecniche più innovative, rinfrancate da risultati estremamente elevati da un punto di vista estetico.

Fu Brent a stabilire la ricostruzione auricolare come una procedura multistaging per massimizzare i benefici del materiale di impianto e le caratteristiche della cute nell' area auricolare.

L'esperienza di Brent è trentennale e la sua tecnica si è modificata nel corso degli anni; tuttora prevede, per le forme tipiche di microtia, tre o quattro tempi chirurgici.

La tecnica di Nagata si differenzia da quella di Brent per molti aspetti, ma il più importante è che riduce a due tempi l'intervento chirurgico. Lo scheletro cartilagineo è più completo e più complesso tanto che viene definito tridimensionale.

Françoise Firmin, affina la tecnica in due tempi chirurgici proponendo delle vie d'accesso adatte al tipo di microtia

Il primo tempo della ricostruzione secondo la tecnica di Firmin inizia con il prelievo di cartilagine autologa, che, seguendo la tecnica di Nagata, si effettua dal lato omolaterale della microtia. Dopo attenta ed opportuna modellazione, la stessa viene inserita nella tasca sottocutanea creata nella regione auricolare.

Nel secondo tempo si realizza il solco retroauricolare, circa sei mesi dopo il primo intervento.

Presso la nostra unità operativa, la ricostruzione del padiglione auricolare viene eseguita in due tempi chirurgici secondo la tecnica di Fimin, con l'apporto di alcune modifiche.

PROGRAMMAZIONE PREOPERATORIA

La programmazione preoperatoria prevede innanzitutto un attento **esame clinico** del paziente; fondamentale è ottenere informazioni quali il grado della deformità, la misura dell'orecchio controlaterale (che servirà da modello per la ricostruzione dell'orecchio microtico) e la presenza o l'assenza del meato acustico.

In particolare si rilevano quattro aspetti dell'orecchio microtico durante l'esame obiettivo:

1. La sua posizione. Tale aspetto va analizzato sia in senso verticale che antero-posteriore, poiché gli abbozzi del padiglione possono trovarsi in posizione inadeguata per poter essere sfruttati almeno in parte durante la ricostruzione
2. La presenza del meato acustico esterno e della membrana timpanica. Se il canale è

presente, piu' o meno stenotico, la ricostruzione dell'neo-orecchio è condizionata dalla sua posizione. Dal momento che la simmetria dei padiglioni è visibile in posizione frontale, si dovrà accuratamente valutare se sarà possibile centrare il meato nella conca o se converrà invece lasciarlo distopico; infatti non è possibile spostare chirurgicamente in modo significativo la posizione del meato ma è esteticamente inaccettabile posizionare il padiglione troppo in basso (o in alto) solo per centrare il meato nella conca. Un piccolo grado di compromesso in questi casi è la scelta migliore

3. Il grado di deformità e la cute della regione auricolare Analizzando gli abbozzi auricolari e i reliquati cartilaginei, si deve stabilire con cura il tipo di microtia per formulare un piano di trattamento ricostruttivo; inoltre è essenziale studiare attentamente lo stato della cute limitrofa e valutare il suo grado di spessore, elasticità, la presenza eventuale di cicatrici

4. La linea dei capelli della regione periauricolare. Anche con severa microtia, è presente un perimetro di cute senza capelli che puo' essere idoneo per una ricostruzione con cute completamente glabra (la cute di questa area serve a ricoprire il modello cartilagineo innestato); spesso la linea del capillizio è troppo bassa, in particolare nelle microtie associate a sindromi mandibulo-auricolari per cui si dovrà prevedere o una variazione sulla tecnica standard o un successiva epilazione con tecniche laser.

Quindi oltre a classificare il tipo di microtia e a valutare se le condizioni locali sono più o meno favorevoli, l'esame clinico permette di determinare la posizione antropometrica del futuro orecchio, nonché la presenza di asimmetria facciale e di malformazione della regione auricolare.

VALUTAZIONI ANTROPOMETRICHE

In caso di *microtia isolata*, la posizione dell'orecchio da ricostruire deve tenere conto di riferimenti facciali dell'orecchio controlaterale per eseguire una ricostruzione per lo più simmetrica.

In visione di fronte, si apprezza la differenza di altezza dei lobi (fig.4).

In visione laterale, si rileva la distanza dal canto laterale dell'occhio all'elice, la distanza dalla commissura labiale al lobo e l'asse di inclinazione.

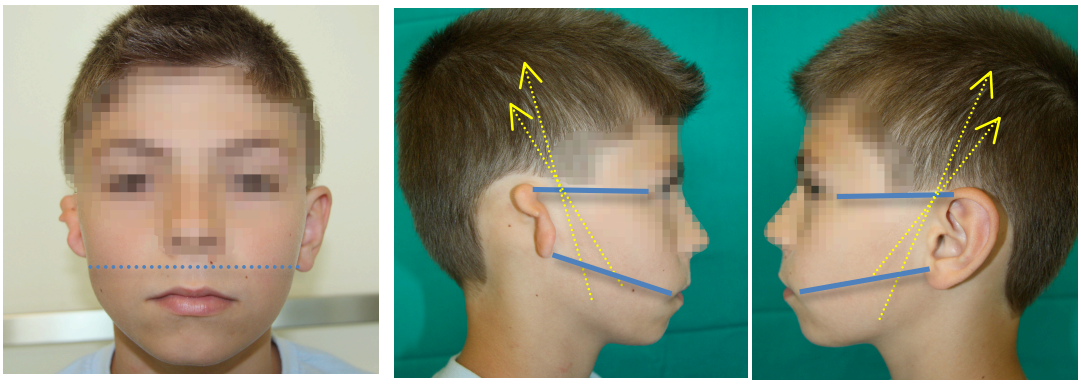

Fig.4:Posizionamento dell'orecchio a ricostruire grazie a riferimenti misurati sul lato sano.

Una volta rilevate, queste misure possono essere riportate dal lato controlaterale per prevedere la posizione del futuro orecchio da ricostruire.

QUALE È L'ETÀ OTTIMALE PER IL TRATTAMENTO CHIRURGICO?

Per potere affrontare il periodo dell'adolescenza senza malformazione, l'intervento chirurgico di ricostruzione del padiglione auricolare può essere programmato nel periodo dell'infanzia. Però l'**età** del paziente può essere una controindicazione all'intervento. Non si può considerare la ricostruzione del padiglione auricolare prima di avere aspettato sia la crescita dell'orecchio controlaterale che servirà da modello, sia uno sviluppo sufficiente della gabbia toracica, sede del prelievo cartilagineo. Si consiglia quindi di considerare l'intervento non prima di un età compresa tra 8 e 9 anni affinché sia possibile il prelievo di cartilagine costale autologa in quantità sufficiente e la taglia dell'orecchio sano sia da considerare quella definitiva dell'età adulta. E' importante dunque a nostro avviso che i genitori e il sanitario aiutino il bambino ad attendere serenamente l'età ideale per la ricostruzione del padiglione, spiegando che tale attesa è necessaria per ottenere il migliore risultato.

TECNICA CHIRURGICA

La ricostruzione del padiglione auricolare resta una delle maggiori sfide nel campo della chirurgia ricostruttiva e le tecniche si sono perfezionate nel corso degli anni. La complessità anatomica dell'orecchio esterno, in quanto struttura tridimensionale e circonvoluta, nonché la necessità di assicurare una buona proiezione e simmetria con il padiglione auricolare controlaterale, ne rendono la ricostruzione particolarmente delicata.

PRIMO TEMPO OPERATIVO IN ANESTESIA GENERALE

PRELIEVO DI CARTILAGINE COSTALE AUTOLOGA OMOLATERALE

Viene prelevata la cartilagine costale (VI-VII-VIII) in regione toracica omolaterale alla microtia, con un'incisione di circa 5-6 cm; ciò assicura un *vantaggio estetico* non trascurabile e cicatrici meno importanti. L'eccesso di cartilagine non utilizzata durante questo primo tempo chirurgico viene messa in riserva nel sottocute prima della sutura (vedi oltre).
Poniamo assoluta attenzione al controllo del dolore post-operatorio che puo' essere presente in particolare a livello toracico. Infatti viene effettuata una infiltrazione di anestetico locale nella sede del prelievo associato ad un'anestesia loco-regionale con blocco delle radice dei nervi intercostali, e successivamente un'infusione endovenosa continua di analgesici per tre giorni. In questo modo si sono ottenuti dei risultati assai positivi nel controllo del dolore evitando che il paziente rimanga allettato o che presenti dispnea antalgica.
Infine, viene posizionato un drenaggio in sede di prelievo.

SCULTURA DELLO SCHELETRO CARTILAGINEO

Nell' ambito delle microtie, esistono varianti concernenti i rilievi da ricostruire; spesso c'è la necessità di riprodurre tutti i rilievi dell'orecchio, in taluni casi tuttavia, la malformazione risparmia il trago o l'incisone intertragica e l'antitrago che perciò non saranno riprodotti. Se

questi rilievi sono presenti ma deformati o insufficientemente evoluti, è meglio sacrificarli e costruire un modello completo.
I modelli su film radiografico, ottenuti preoperatoriamente sul profilo del padiglione auricolare controlaterale del paziente, sono ausilio per la scultura delle porzioni di cartilagine necessarie al confezionamento delle diverse componenti dello scheletro.
Le porzioni cartilaginee sono scolpite con lo scopo di riprodurre la totalità dei rilievi e solchi dello scheletro cartilagineo.
Le varianti riguardano la forma e l'importanza da dare a ciascun rilievo.

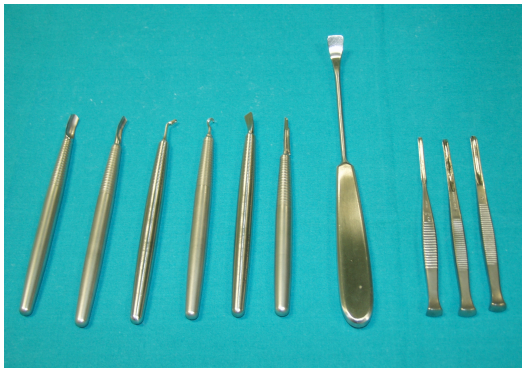

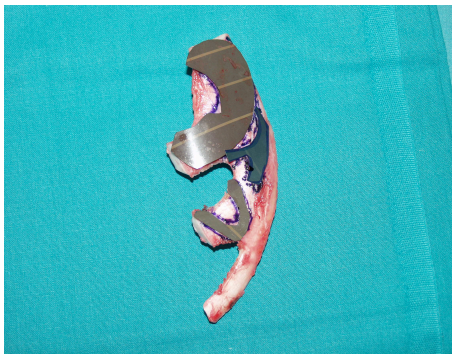

Si appoggia il modello di film radiografico sulla cartilagine prelevata per determinarne le dimensioni e la forma, come uno stampo. Saranno scolpiti su questa base mediante sgorbie e raspe i rilievi e depressioni necessari.
Con cura si stabilizzano i diversi frammenti modellati mediante fili di acciaio che garantiscono stabilità allo scheletro.

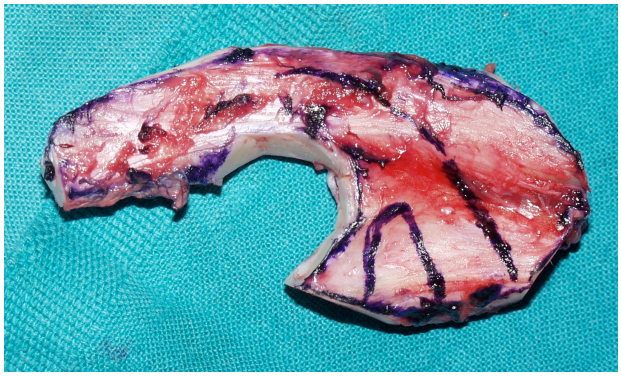

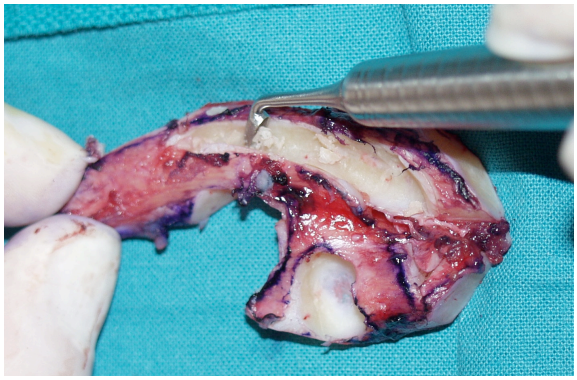

Diverse fasi della ricostruzione

Nelle fotografie successive, sono presentati diversi scheletri cartilaginei che fanno risaltare le variazioni personali dei rilievi auricolari facendo dell'orecchio un elemento di identità individuale.

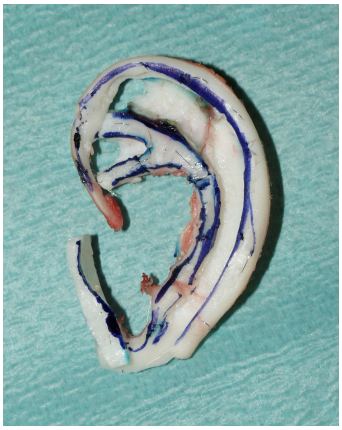
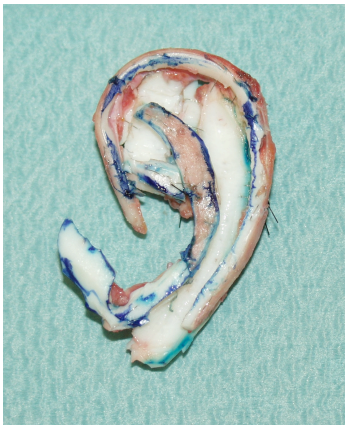

Il modello scolpito si posiziona in regione auricolare, in corrispondenza della tasca cutanea precedentemente allestita.
Vengono posizionati due drenaggi aspiranti al fine di garantire un vuoto sufficiente che permetta l'aderenza della cute alla cartilagine e l'assenza di ematomi postoperatori
Si termina l'intervento con la sutura dei lembi cutanei; si procede alla medicazione finale con garze imbevute di paraffina, posizionate a riempire i vari rilievi ricostruiti. Si crea una impalcatura di cotone morbido e garze a protezione della struttura sottostante.

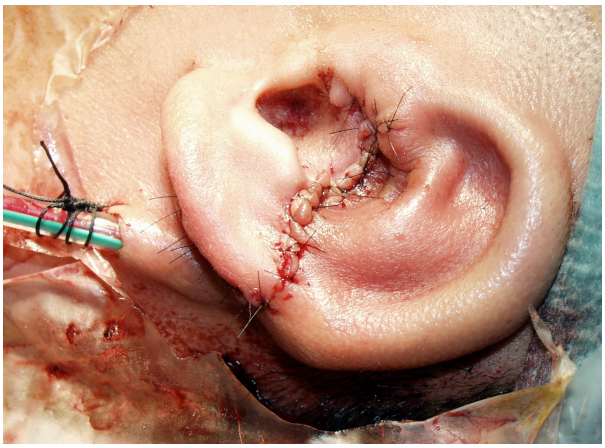
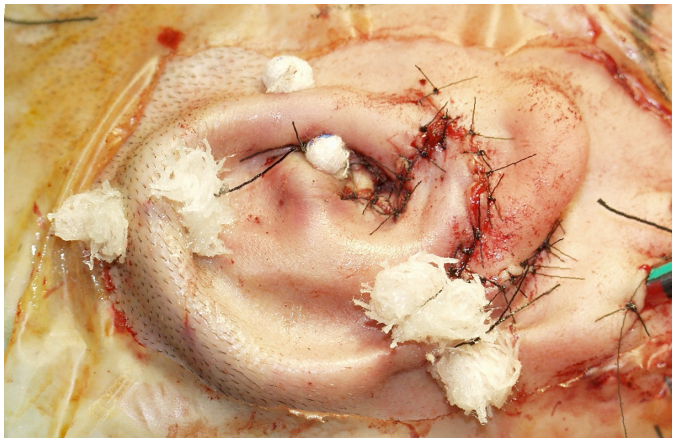

SECONDO TEMPO CHIRURGICO IN ANESTESIA GENERALE
Circa sei mesi dopo il primo tempo chirurgico

CREAZIONE DELL'ANGOLO CEFALOAURICOLARE

I capelli della zona retroauricolare sono rasati.
La prima tappa sta nell'eseguire un' incisione che circoscrive il padiglione ricostruito a distanza di 5 mm, si scolla l'orecchio innestato sino al bordo posteriore della conca tanto da arrivare a sollevarlo.
Si posiziona un impianto di cartilagine (posto a riserva nel piano sottocutaneo nel sito di prelievo toracico) di forma semilunare e di altezza circa 12mm, al di dietro della conca, per creare la proiezione tridimensionale dell'orecchio.
Fissati gli innesti, si provvede ad allestire, uno stretto lembo di fascia occipitale a vascolarizzazione random, a copertura di tale impalcatura.
Si posiziona sulla zona cruenta retroauricolare, un innesto cutaneo prelevato nel cuoio capelluto. Il prelievo nel cuoio capelluto viene eseguito a spessore tale da non ledere i follicoli capillari per non impedire la ricrescita dei capelli.
Prima della sutura, si provvede alla depilazione accurata dell'innesto di cute libera e dei margini cutanei auricolari e retroauricolari con l'escissione diligente dei rimanenti follicoli piliferi, quasi sempre permanenti sulla cute ricoprente l'elice.
La sede dell'innesto è medicata mediante garze imbevute di paraffina, ricoperta da una spugna opportunamente modellata a semiluna e fissata con punti di seta. Tale medicazione è rimossa a distanza di 7 giorni dall'intervento.

QUALI SONO LE POSSIBILI COMPLICANZE?

La ricostruzione del padiglione auricolare non è esente da complicanze. Possono avvenire a livello del sito di prelievo di cartilagine, oppure a livello della regione stessa di ricostruzione. Con una tecnica precisa e ben programmata le probabilità di complicanze gravi sono quasi

nulle.
A livello dell'orecchio ricostruito l'**esposizione della cartilagine**, dovuta a **necrosi** del rivestimento cutaneo, è la complicanze più frequente e obbliga ad un accurata sorveglianza postoperatoria della vascolarizzazione dei lembi. L'esposizione può essere minore e può avvenire a livello di una zona di tensione cutanea, come l'elice. Una piccola esposizione (fino a 2mm) ha tutte le possibilità di evolvere favorevolmente in pochi giorni.
L' **infezione** dell'innesto cartilagineo sarebbe responsabile di una lisi secondaria dell'innesto. Questo rischio giustifica una copertura antibiotica sistemica sia pre- che postoperatoria e una attenta medicazione postchirurgica.
L**'ematoma** non è più una complicanza molto comune, soprattutto da quando è diventato di norma l'uso di drenaggi aspiranti e una attenta emostasi.

QUALI SONO LE VOSTRE DOMANDE PIU' FREQUENTI?

Il tempo di degenza?
Il paziente viene ricoverato il giorno prima dell'intervento.
Per il primo tempo ricostruttivo del padiglione, il tempo di degenza post-operatorio è di 4-5 giorni.
Per il secondo tempo ricostruttivo, il paziente viene dimesso dopo 3 giorni dall'intervento.
Condizioni del paziente all'uscita dalla sala operatoria?
E' importante sottolineare che i pazienti piu' piccoli vengono accompagnati dal genitore fino in sala operatoria e lo stesso sarà presente anche subito dopo le prime fasi del risveglio, in modo che il bambino lo abbia vicino in tutte le tappe di questo percorso.
Il paziente dopo il primo tempo ricostruttivo esce dalla sala operatoria medicato con garze e cerotti associati a 3 drenaggi in aspirazione (2 in regione auricolare e 1 in regione toracica, zona di prelievo della cartilagine), che hanno come scopo di evitare la formazione di ematomi.
Il controllo del dolore dopo questo primo intervento è assicurato in prima giornata con infusione di analgesici in vena ed anche localmente in regione toracica grazie a un cateterino infusivo.
Drenaggi e catetere vengono rimossi dopo circa 48-72h.
Dopo il secondo tempo chirurgico che corrisponde alla creazione del solco retroauricolare, viene posizionata una medicazione tipo spugna per permettere l'attecchimento dell' innesto di cute alla regione retroauricolare ricostruita. Tale impacco viene mantenuto per una settimana.
L'eventuale controllo del dolore post-operatorio viene effettuato con i comuni analgesici.

Medicazioni a casa?
In seguito al primo intervento, il paziente viene dimesso con una medicazione costituita di garze grasse che viene mantenuta fino al prossimo nostro controllo. Dopo 7 giorni dell'intervento, il paziente torna presso il nostro reparto per rimozione della medicazione e dei punti di sutura. Il paziente dovrà eseguire per un mese alcuni massaggi lungo i solchi creati, per mantenere il risultato estetico; i controlli verranno programmati di volta in volta.

Dopo il secondo intervento, cioè la creazione del solco retroauricolare, il paziente torna in reparto per controllo e rimozione dei punti di sutura e dell'impacco spugnoso: si scopre l'innesto di cute! In questo momento il paziente deve aiutarci… a casa non deve dormire sul lato ricostruito o meglio, deve posizionare il neo-orecchio in una spugna scavata per proteggere la proiezione ancora fragile. Successivamente il paziente dovrà eseguire per qualche settimane massaggi in regione retroauricolare per mantenere il risultato ottenuto.

CONCLUSIONE

Ad oggi la ricostruzione del padiglione auricolare resta una delle maggiori sfide nel campo della chirurgia ricostruttiva: indubbiamente la complessità anatomica dell'orecchio esterno, in quanto struttura tridimensionale circonvoluta, presuppone una buona conoscenza dell'anatomia sia dell'orecchio che della regione interessata a tale ricostruzione. La variabilità nei risultati finali è subordinata alle condizioni locali del sito destinato ad accogliere il nuovo padiglione auricolare.

La necessità di conoscere dettagliatamente le strutture dell'orecchio e di avere grande esperienza, dedizione e abilità artistica, che non si possono improvvisare, consente di effettuare una modellazione meno uniforme e più simile all'anatomia naturale del padiglione auricolare controlaterale e a ridurre il rischio di possibili complicanze.

CASO CLINICO N°1: MICROTIA "LOBULE TYPE" ISOLATA

Bambina affetta da microtia congenita monolaterale sinistra "lobule type", giunta alla nostra osservazione all'età di 8 anni.

Visione preoperatoria:
E' visibile l'anomalia con le linee di riferimento.

Visioni postoperatorie:
La visione posteriore permette di valutare la simmetrizzazione della proiezione dei due padiglioni auricolari.

La paziente a 6 anni di distanza dall'intervento, mantiene una buona proiezione e simmetrizzazione del orecchio ricostruito rispetto al controlaterale.

Caso Clinico n°2: Microtia "lobule type" isolata

Paziente maschio di 12 anni affetto da microtia "lobule type" destra sottoposto ad intervento di ricostruzione del padiglione auricolare.

CASO CLINICO N°3: MICROTIA "LOBULE TYPE" ISOLATA

Bambina di 10 anni affetta da microtia "lobule type" destra sottoposta ad intervento di ricostruzione del padiglione auricolare.

Risultato postoperatorio:
La visione posteriore e a ¾ del viso permette di apprezzare la forma, la posizione e la proiezione del padiglione auricolare ricostruito rispetto al controlaterale.

CASO CLINICO N°4: MICROTIA "LOBULE TYPE" IN SINDROME OTO-MANDIBOLARE

Paziente di sesso femminile, età 16 anni, affetta da microtia monolaterale destra "lobule type", in sindrome oto-mandibolare. La paziente aveva focalizzato l'attenzione solo sulla mancanza del padiglione auricolare, per questo è stata sottoposta solo alla ricostruzione auricolare.

:

CASO CLINICO N°5: MICROTIA "LOBULE TYPE" IN SINDROME OTO-MANDIBOLARE

Paziente di sesso maschile, età 16, affetto da microtia "lobule type" monolaterale destra associata a modesta ipoplasia emimandibola omolaterale (microsomia emifacciale destra).

CASO CLINICO N°6: MICROTIA "CONCHA TYPE" ISOLATA

Paziente di sesso maschile, età 16, affetto da microtia isolata "conca type" monolaterale sinistra.

E' stata ricostruita la porzione superiore dell'orecchio: elice, antelice e conca.

CASO CLINICO N°6: MICROTIA "CONCHA TYPE" BILATERALE

Bambino di 7 anni affetto da microtia bilaterale simmetrica con presenza di trago e di conca (small conca type). Questa ricostruzione è stata eseguita in tre tempi chirurgici, in quanto la creazione del solco retroauricolare è stata eseguita nel medesimo tempo operatorio a destra e a sinistra.

Orecchio microtico destro:

Orecchio microtico sinistro:

A distanza di 2 anni dall'intervento si può apprezzare la simmetria, la forma e la proiezione dei due padiglioni ricostruiti.